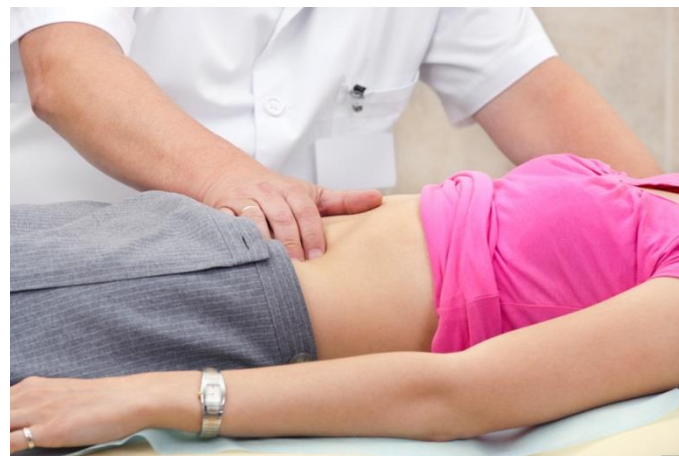

# Северо-Западный государственный медицинский университет имени И.И. Мечникова



## «Острый живот» в гинекологии



д.м.н. профессор Рицук Сергей Владимирович  
<http://рицук.рф>



**«Острый живот»** - это клинический симптомокомплекс, развивающийся при повреждениях и острых заболеваниях органов брюшной полости и/или забрюшинного пространства, угрожающий жизни и требующий неотложной помощи.

Термин «острый живот» — собирательное понятие, объединяющее группу заболеваний, различных по этиологическому признаку и патогенезу.

## **«Острый живот» характеризуется следующей группой признаков:**

- ❖ внезапное появление болей среди полного здоровья**
- ❖ боли внизу живота, с тенденцией к усилению, распространению**
- ❖ тошнота, рвота**
- ❖ нарушение отхождения кишечных газов и кала**
- ❖ бледность кожных покровов, холодный пот**
- ❖ суховатый, обложен беловатым налетом язык**
- ❖ живот напряжен, несколько вздут, резко болезненный, больше на стороне поражения**
- ❖ симптомы раздражения брюшины различной степени выраженности**
- ❖ температура может быть повышена до субфебрильных/ фебрильных цифр**

# Группы заболеваний внутренних женских половых органов, при которых возникает клиническая картина «острого живота»

## □ **Острые кровотечения из внутренних половых органов:**

- ❖ **внематочная беременность**
- ❖ **апоплексия яичника**
- ❖ **травматические повреждения матки**

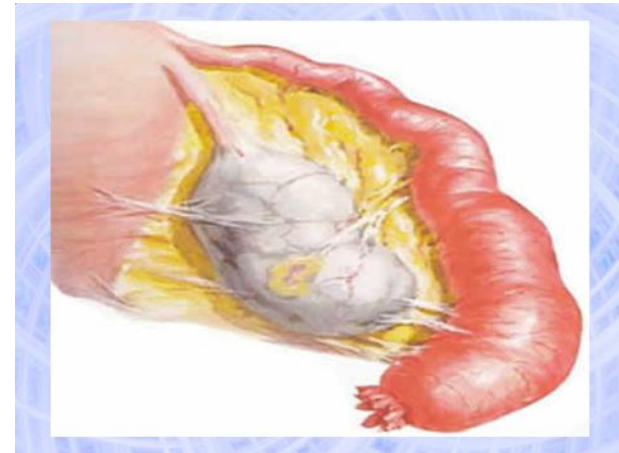## □ **Острые нарушения кровообращения в опухолях и опухолевидных образованиях внутренних половых органов:**

- ❖ **перекрут ножки опухоли яичника, а также неизмененных придатков матки**
- ❖ **нарушение питания миоматозного узла**

# Группы заболеваний внутренних женских половых органов, при которых возникает клиническая картина «острого живота»

## □ Острые гнойные заболевания внутренних половых органов:

- ❖ пиосальпинкс
- ❖ пиовар
- ❖ гнойная tuboовариальная опухоль
- ❖ пельвиоперитонит
- ❖ распространенный перитонит



# План занятия

## **Острый живот при кровотечениях в брюшную полость:**

- Апоплексия яичника**
- Эктопическая беременность**

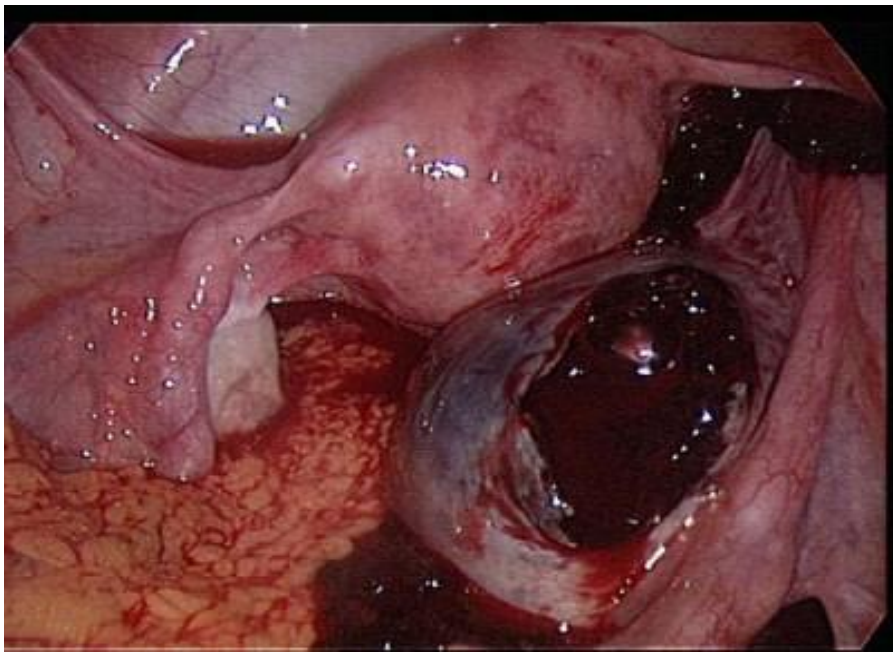
## **Острый живот при нарушении кровоснабжения органов малого таза:**

- Перекрут ножки опухоли или кисты яичника**
- Нарушение кровообращения в миоматозном узле**

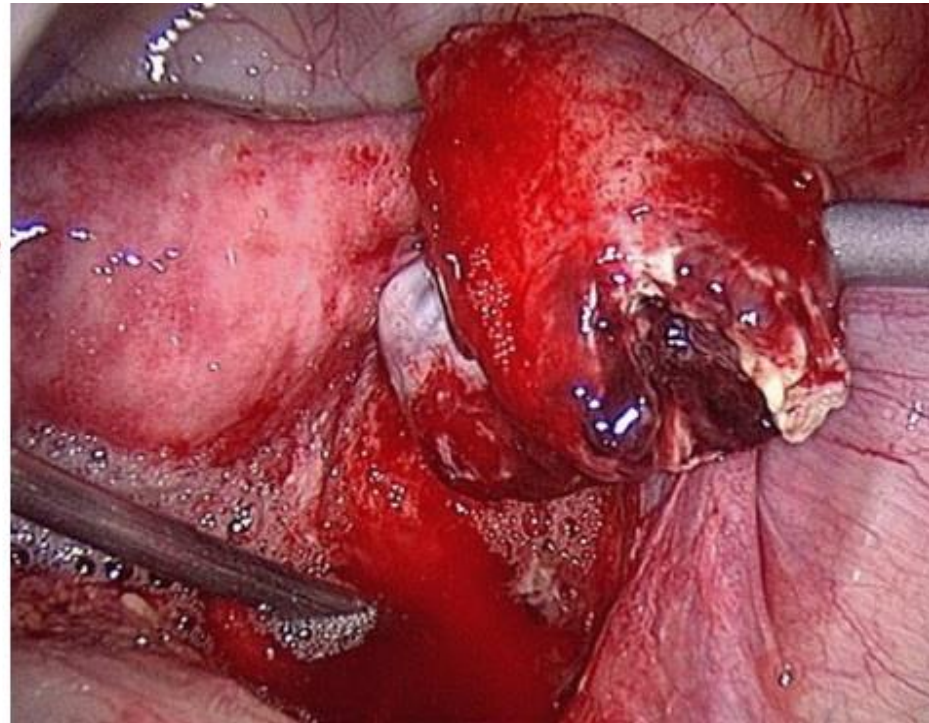
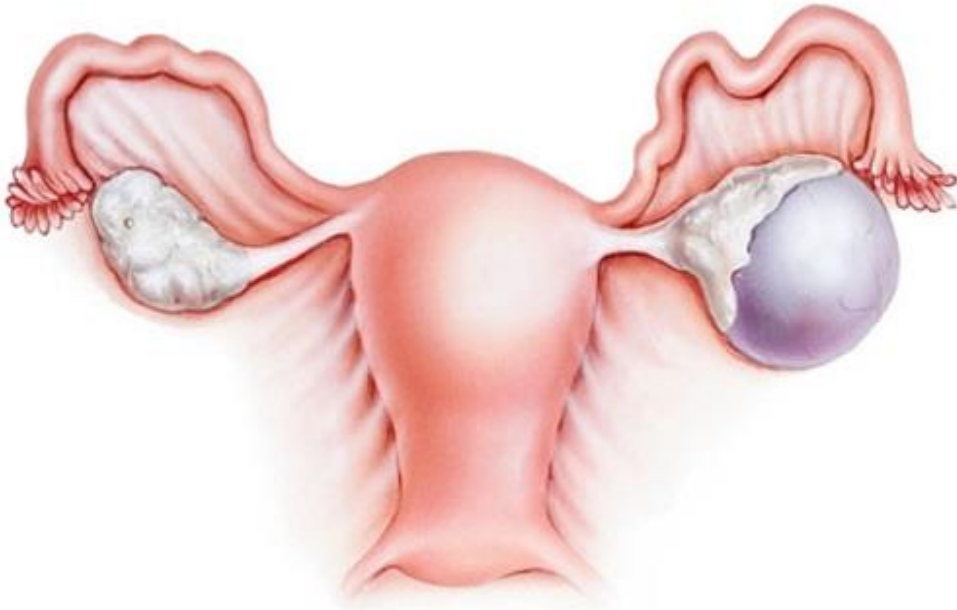
# Литература

- ❑ **Руководство по гинекологии / под ред. акад. РАМН, проф. Э.К. Айламазяна. – М.: МЕДпресс-информ, 2012. – 512 с.**
- ❑ **Гинекология: национальное руководство / под ред. Г.М. Савельевой, Г.Т. Сухих, В.Н. Серова, В.Е. Радзинского, И.Б. Манухина. – М.: ГЭОТАР-Медиа, 2017. – 1008 с.**
- ❑ **Клинические рекомендации. Акушерство и гинекология. - 4 е изд., перераб. и доп. / под ред. В.Н. Серова, Г.Т. Сухих. - М. : ГЭОТАР-Медиа, 2014. - 1024 с.**





# Апоплексия яичника



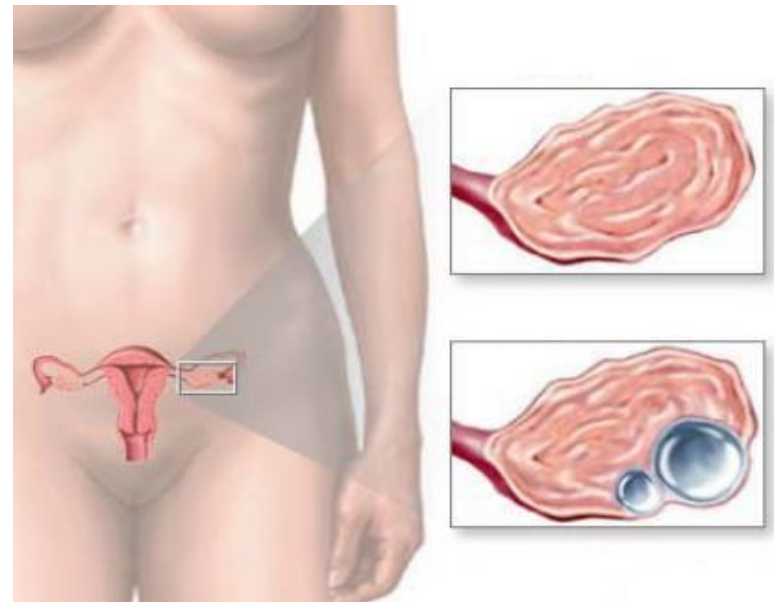


# АПОПЛЕКСИЯ ЯИЧНИКА

**Внезапно наступившее кровоизлияние в яичник, сопровождающееся нарушением целостности его ткани и кровотечением в брюшную полость.**

## СИНОНИМЫ:

- ❖ гематома яичника
- ❖ кровотечение из яичника
- ❖ разрыв кисты жёлтого тела
- ❖ разрыв яичника



# ЭПИДЕМИОЛОГИЯ

- ❖ Апоплексия яичника — заболевание женщин **репродуктивного** возраста.
- ❖ В структуре всех острых гинекологических заболеваний занимает третье место, составляя **17%**.
- ❖ Среди причин внутрибрюшного кровотечения на долю апоплексии приходится **0,5-2,5%**.

# КЛАССИФИКАЦИЯ

## □ В зависимости от клинической формы:

- ❖ болевая, или псевдоаппендикулярная, для которой характерен болевой синдром, сопровождающийся тошнотой и повышением температуры тела
- ❖ анемическая, напоминающая разрыв трубы при внематочной беременности, при которой ведущий симптом — внутреннее кровотечение
- ❖ «смешанная» форма, характеризующаяся сочетанием признаков первых двух форм

## □ В зависимости от характера и выраженности патологических симптомов, а также величины кровопотери:

- ❖ лёгкая степень тяжести (кровопотеря 100-150 мл)
- ❖ средняя степень тяжести (кровопотеря 150-500 мл)
- ❖ тяжёлая степень (кровопотеря более 500 мл)

# ЭТИОЛОГИЯ

## □ Эндогенные причины:

- ❖ нейроэндокринные нарушения
- ❖ воспалительные заболевания внутренних половых органов, вызывающие склеротические изменения в яичниках
- ❖ застойные процессы в малом тазу и варикозное расширение вен яичников;
- ❖ аномалии положения половых органов
- ❖ опухоли малого таза
- ❖ нарушения свертывающей системы крови (врожденные и приобретенные тромбофилии)
- ❖ период овуляции и стадия васкуляризации и расцвета желтого тела
- ❖ беременность

## □ Экзогенные причины:

- ❖ бурное половое сношение
  - ❖ верховая езда
  - ❖ травма живота
  - ❖ влагалищное исследование
  - ❖ оперативное вмешательство
  - ❖ клизма
- Однако у части больных разрыв яичника может возникать в состоянии покоя или во время сна.
  - Риск возникновения яичниковых кровотечений увеличивается у больных, принимающих длительное время антикоагулянты.

# ПАТОГЕНЕЗ АПОПЛЕКСИИ

- Апоплексия может возникнуть **вследствие изменений в сосудах и тканях яичника**, чему способствуют:
  - ❖ гиперемия
  - ❖ варикозно расширенные, склерозированные сосуды
  - ❖ воспалительные процессы
  - ❖ мелкокистозные изменения яичников.
  
- Кровотечению из яичника предшествует образование **гематомы**, которая вызывает резкие боли вследствие нарастания внутриовариального давления; затем наступает разрыв ткани яичника: даже небольшой разрыв (диаметром до 1 см) может привести к обильному кровотечению.



# ПАТОГЕНЕЗ АПОПЛЕКСИИ

- ❑ Апоплексия яичника может возникать в различных фазах менструального цикла: **реже всего в I фазе**, когда фолликулы ещё в стадии созревания и бедны сосудами, **чаще в период овуляции и в стадии васкуляризации и расцвета жёлтого тела.**
- ❑ Значительное **увеличение уровня гонадотропных гормонов** гипофиза во время овуляции и перед менструацией приводит к апоплексии яичника.
- ❑ Самый частый источник кровотечения — **жёлтое тело** или **его киста.**
- ❑ Не исключена возможность разрыва **жёлтого тела во время беременности.**

# Патогенез апоплексии яичника (схема)

**Факторы риска + провоцирующий фактор**



Разрыв сосудов Граафова пузырька, стромы яичника, фолликулярной кисты или кисты жёлтого тела



Образование гематомы



Нарастание внутриовариального давления



**Боль**



Разрыв ткани яичника



**Внутрибрюшное кровотечение**

# КЛИНИЧЕСКАЯ КАРТИНА

- ❑ Клиническая картина обусловлена характером кровотечения и наличием сопутствующей патологии. Апоплексии яичника всегда сопутствуют **кровотечение** и **боли**. При смешанной форме симптомы заболевания выражены одинаково.
- ❑ Заболевание начинается **внезапно**, с внезапных, иногда очень сильных болей внизу живота, **локализующихся** преимущественно **на стороне поражённого яичника**.
- ❑ Иногда боли появляются при каком-либо **напряжении**, но могут возникать и в **покое**.
- ❑ Редко в дни **перед приступом** больные отмечают **слабые тупые боли** или **«покалывание»** в одной из **паховых областей**, что можно связать с небольшими внутрияичниковыми кровоизлияниями или усиленной гиперемией и отёком яичника.

# Характеристика болей

## **Боли в нижних отделах живота:**

- ❖ **иррадиация в прямую кишку**
- ❖ **иррадиация в поясничную область**
- ❖ **иррадиация в пупочную область**

## **Механизмы боли:**

- **раздражение рецепторного поля яичниковой ткани**
- **воздействие излившейся крови на брюшину**
- **спазм в бассейне яичниковой артерии**

# Клиническая картина

## □ Ведущие симптомы апоплексии яичника:

- ❖ боли внизу живота и пояснице
- ❖ кровянистые выделения из влагалища, обычно быстро прекращающиеся вслед за исчезновением болей
- ❖ слабость, головокружение
- ❖ озноб, повышение температуры до 38°C
- ❖ тошнота, рвота
- ❖ сухость во рту

## □ Провоцирующие моменты:

- ❖ физическое напряжение
- ❖ половое сношение
- ❖ травмы



# ДИАГНОСТИКА

**Жалобы**

**Анамнез**

**Данные осмотра:**

❖ **бледность кожного покрова и видимых слизистых**

❖ **тахикардия**

❖ **незначительная гипертермия**

❖ **АД может быть нормальным или пониженным**

❖ **незначительное вздутие живота**

❖ **болезненность живота при пальпации на стороне поражения**

❖ **симптомы раздражения брюшины той или иной степени выраженности**

**УЗИ и лапароскопия (наиболее информативны)**

# Характерные ультразвуковые признаки

- ❖ нормальные или несколько **увеличенные** размеры яичника (максимально — не более 4-4,5 см)
- ❖ внутренняя эхоструктура, как правило, характеризуется наличием **жидкостного включения** гипоэхогенной или неоднородной структуры
- ❖ размер включения не превышает диаметр преовуляторного фолликула
- ❖ визуализируется **нормальный фолликулярный аппарат** яичника с жидкостными включениями от 4 до 8 мм в диаметре
- ❖ на эхограммах в области пораженных придатков — **образование** небольших размеров (до 5-6 см в диаметре), чаще неоднородной структуры (редко размеры образования превышали 6-7 см)
- ❖ практически у всех внутренняя эхоструктура образования характерна для желтого тела
- ❖ возможно пристеночно или центрально определяемые **гиперэхогенные структуры** неправильной формы (кровяные сгустки)

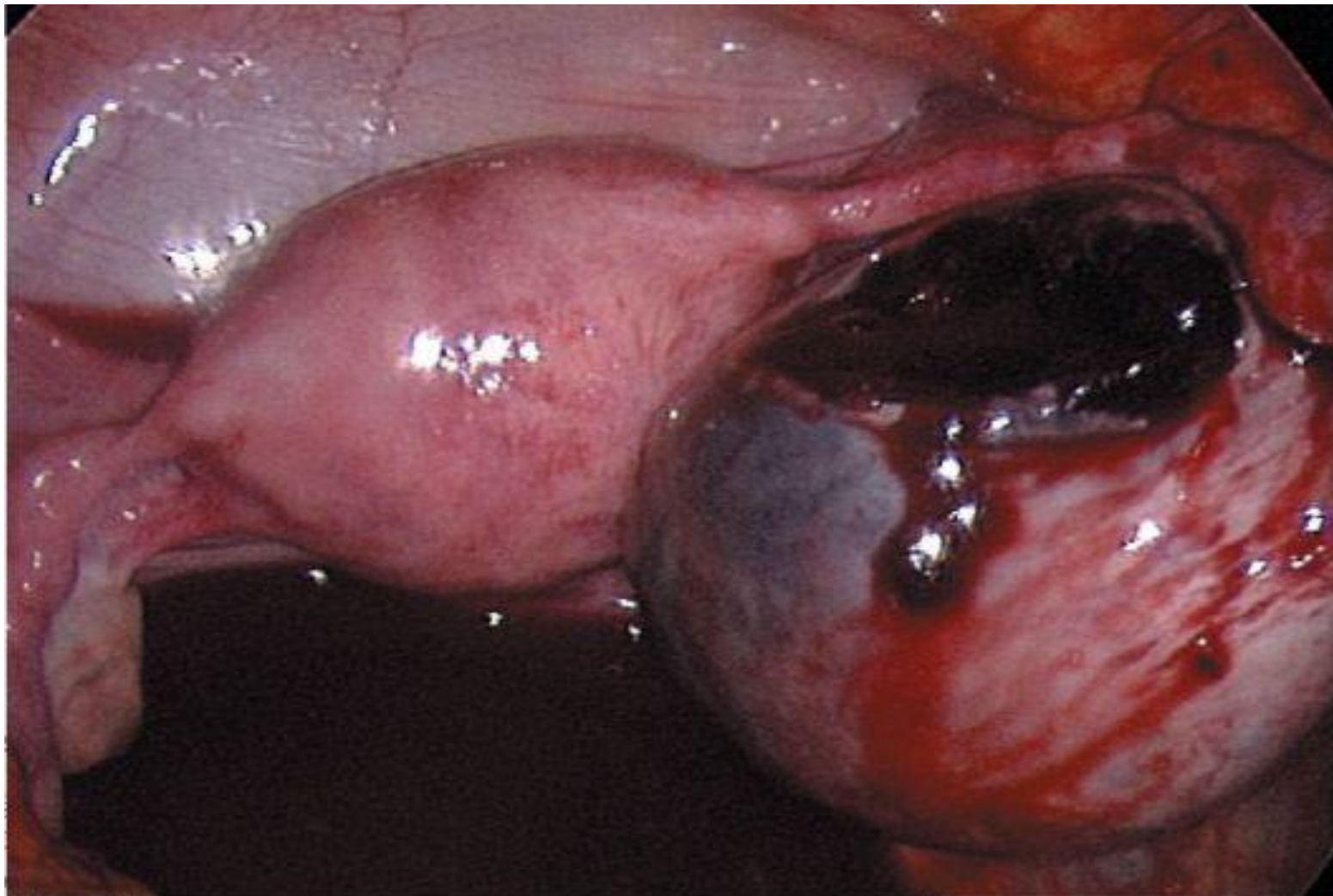
# Клинико-лабораторные признаки

- ❖ **анемия** различной степени выраженности выявляют у каждой четвёртой больной
- ❖ **снижение** показателей **гематокрита** (18-25)
- ❖ у некоторых больных - **лейкоцитоз** (от 9500 до 15 000/л)
- ❖ **показатели свёртывания крови** (время рекальцификации плазмы, протромбиновый индекс, толерантность плазмы к гепарину, фибриноген) и **фибринолитическая активность крови** у подавляющего большинства женщин в пределах нормы.

# Лапароскопическая диагностика

- Обладает довольно высокой точностью (98%).
- Хирургическая картина апоплексии яичника характеризуется наличием ряда критериев:
  - ❖ в малом тазу кровь, возможно, **со сгустками**;
  - ❖ матка **не увеличена**, её серозный покров розовый;
  - ❖ в маточных трубах нередко выявляют признаки хронического воспалительного процесса в виде **перитубарных спаек**; спаечный процесс в некоторых случаях может быть выраженным;
  - ❖ повреждённый яичник обычно **нормальных размеров**.
  - ❖ при разрыве кисты (фолликулярная, жёлтого тела) яичник багрового цвета, может быть **увеличенным** в зависимости от размеров кисты;
  - ❖ по краю яичника или кисты **разрыв** не более 1,5 см.
  - ❖ область повреждения на момент осмотра либо кровоточит, либо прикрыта **сгустками**.

# Лапароскопические признаки апоплексии



Желтое тело с разрывом и кровотечением. Лапароскопия



# Дифференциальная диагностика

- нарушенная трубная беременность
- острый аппендицит
- перекрут ножки кисты яичника
- кишечная непроходимость
- перфоративная язва желудка
- острый панкреатит
- почечная колика
- пиосальпинкс

# ЛЕЧЕНИЕ

- ❑ **Цель лечения:** остановка кровотечения из яичника, восстановление его целостности и ликвидация последствий кровопотери.
- ❑ **Показания к госпитализации:** при подозрении на апоплексию яичника показана госпитализация в гинекологический стационар в экстренном порядке.
- ❑ Необходимо **дифференцированный подход** при выборе метода лечения.
- ❑ Важный момент в лечении больных с апоплексией яичника — **максимально щадящая тактика**, которая во многом зависит от степени внутрибрюшного кровотечения.
- ❑ **Немедикаментозное лечение** не проводят.

# Консервативное лечение

## □ Показания:

- ❖ гемодинамическая стабильность пациенток
- ❖ исчезновение перитонеальных симптомов
- ❖ небольшой объём жидкости в малом тазу

## □ Консервативная терапия включает:

- ❖ покой
- ❖ холод на низ живота (способствующий спазму сосудов)
- ❖ препараты гемостатического действия
- ❖ спазмолитики
- ❖ витамины

## □ Дальнейшее наблюдение

# Объём возможного оперативного вмешательства

- диагностическая лапароскопия**
- коагуляция места разрыва  
яичника**
- резекция яичника**
- ушивание разрыва яичника**
- аднексэктомия**

# Оперативное лечение

## □ Показания к экстренному проведению лапароскопии:

- ❖ жалобы на боль внизу живота
- ❖ наличие жидкости в малом тазу, видимой при УЗИ

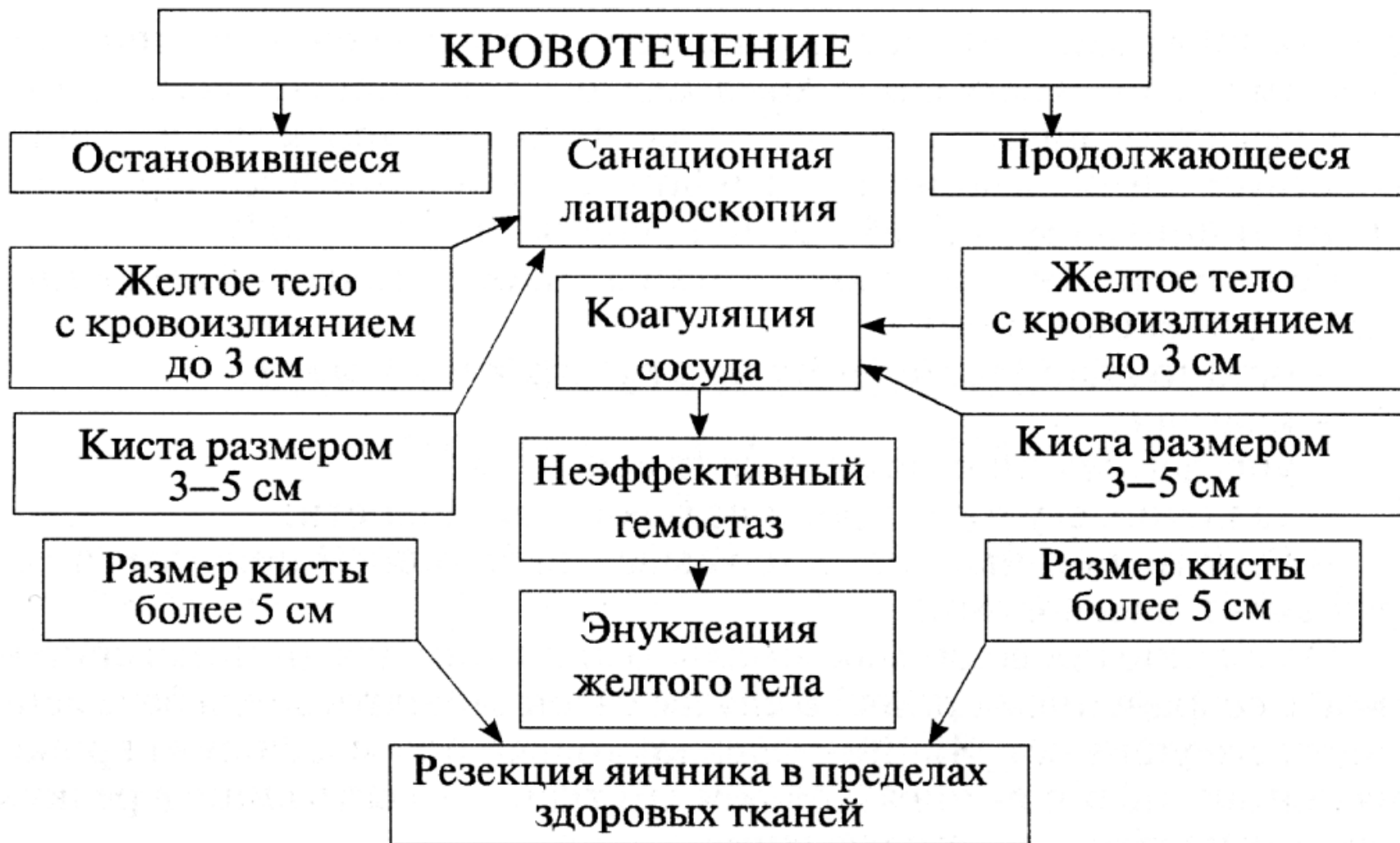## Оперативное лечение:

- ❖ при необходимости **диагностическая** лапароскопия становится **лечебной**
- ❖ применяют **лапаротомический** и **лапароскопический** доступы
- ❖ объём операции, как правило, определяется **характером** и **степенью распространённости патологического процесса**, а в репродуктивном возрасте пациенток - **дальнейшими их планами деторождения**
- ❖ целесообразно наиболее щадящее вмешательство на яичнике.

# Целесообразность наиболее щадящего вмешательства на яичнике:

- ❖ Яичник удаляют (**аднексэктомия**) только при массивном кровоизлиянии, целиком поражающем его ткани, а также при сочетании с другой патологией придатков (перекрутом ножки кисты, маточной трубы с выраженным нарушением кровообращения)
- ❖ В случае разрыва жёлтого тела беременности его **ушивают**, не производя резекцию, иначе беременность будет прервана
- ❖ При разрыве белочной оболочки проводят **коагуляцию** кровоточащих сосудов с помощью биполярного коагулятора, при диффузном кровотечении из разрыва жёлтого тела используют **эндотермию** или **длительную аппликацию электрокоагулятора**.

# Выбор объема оперативного вмешательства при апоплексии яичника



# **Этапы эндоскопической операции при апоплексии яичника:**

- остановка кровотечения из разрыва яичника**
- коагуляция**
- ушивание или резекция яичника**
- удаление сгустков крови из брюшной полости**
- осмотр яичника после промывания брюшной полости антисептическими растворами**



# Профилактика. Скрининг

## **ПРОФИЛАКТИКА**

- ❖ Чётких рекомендаций по профилактике рецидивов апоплексии яичника в литературе нет.
- ❖ Профилактика рецидивов кист после оперативного лечения может служить и профилактикой апоплексии яичника; клиницисты предлагают трёхэтапное ведение больных с кистами яичников:
  - ✓ динамическое наблюдение в течение трёх месяцев;
  - ✓ противовоспалительная (рассасывающая) терапия, по показаниям - применение гормональных препаратов (КОК);
  - ✓ пункция кистозного образования под контролем трансвагинальной эхографии.

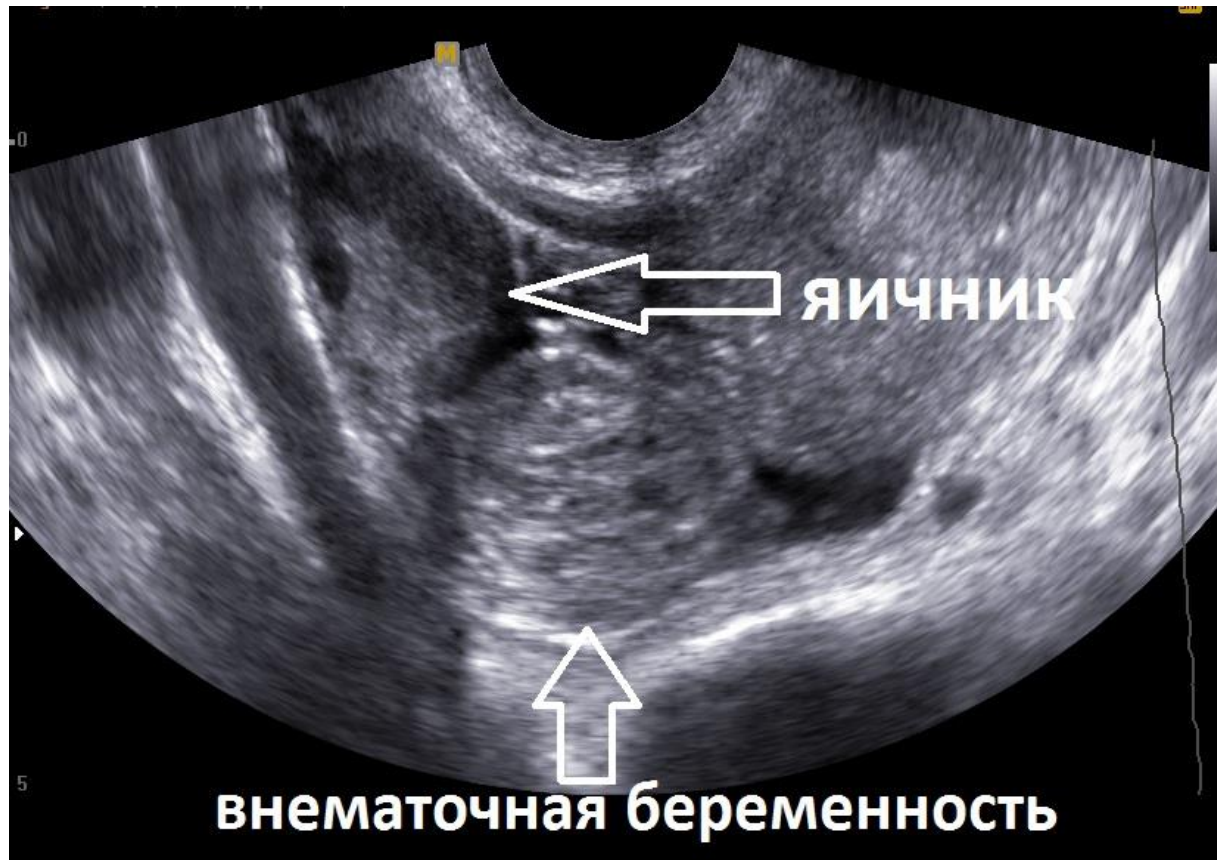
## **СКРИНИНГ**

- ❖ Пациенткам группы риска показано УЗИ органов малого таза 1 раз в 4-6 мес с целью своевременной диагностики ретенционных образований яичника.

# ВНЕМАТОЧНАЯ БЕРЕМЕННОСТЬ

## Имплантация оплодотворённого яйца вне полости матки

**Синонимы:** эктопическая беременность.



# ЭПИДЕМИОЛОГИЯ

- ❑ Наиболее выраженный рост числа внематочной беременности в последние годы наблюдают среди женщин **старше 35 лет.**
- ❑ В Великобритании отмечают **11,5 внематочных беременностей на 1000 беременных,** частота материнской смертности составила **0,4 на 1000 случаев** эктопической беременности.
- ❑ В России в 2006 г. выполнено **45 673** операции по поводу внематочной беременности.
- ❑ За 10 лет от внематочной беременности **умерло 243 женщины.**
- ❑ В России эта патология занимает **5-6-е** место в ряду причин материнской смертности и составляет **4-5%.**
- ❑ До недавнего времени более чем **96%** больным с внематочной беременностью проводили **лапаротомию** и удаление маточной трубы, в настоящее время во многих клиниках тот же процент составляют **лапароскопические операции.**

# КЛАССИФИКАЦИЯ

**В отличие от МКБ-10, в отечественной литературе выделяют:**

**□ Трубную беременность разделяют на:**

- ❖ ампулярную
- ❖ истмическую
- ❖ интерстициальную

**□ Яичниковую подразделяют на:**

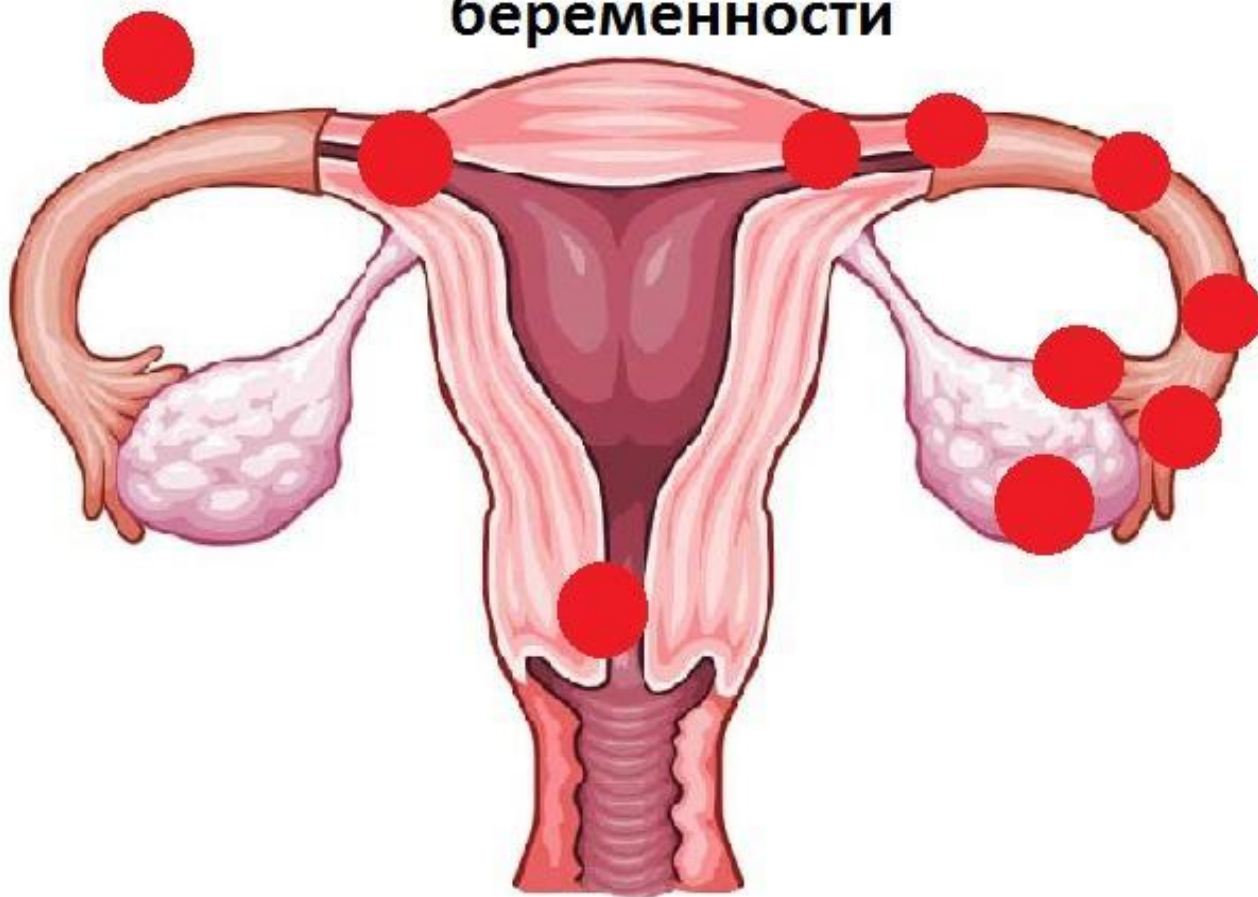- ❖ развивающуюся на поверхности яичника
- ❖ развивающуюся интрафолликулярно

**□ Брюшную беременность подразделяют на:**

- ❖ первичную (имплантация в брюшной полости происходит первоначально)
- ❖ вторичную

# Различная локализация плодного яйца

Места локализации внематочной беременности



# ЭТИОЛОГИЯ

- ❑ **Повышение частоты внематочной беременности обусловлено увеличением:**
  - ❖ числа абортов
  - ❖ воспалительных заболеваний женских половых органов
  - ❖ наружного генитального эндометриоза
  - ❖ использованием ВМК
  - ❖ нейроэндокринных нарушений
  - ❖ психоэмоционального напряжения
  
- ❑ **Воспалительные заболевания** в этиологии внематочной беременности составляют **42-80%**.
- ❑ Определённую роль в этиологии внематочной беременности играют **опухоли матки и придатков**.
- ❑ Появились сообщения о возникновении внематочной беременности у **2%** женщин, которым было **проведено ЭКО**.

# ПАТОГЕНЕЗ

- ❑ В норме оплодотворение яйцеклетки происходит в **ампулярном отделе** маточной трубы, и затем оплодотворённая яйцеклетка продвигается в **полость матки**, где и происходит имплантация плодного яйца.
- ❑ Такое продвижение обусловлено **транспортной функцией маточной трубы** (перистальтикой и движением ресничек мерцательных клеток цилиндрического эпителия слизистой оболочки).
- ❑ Транспортная функция маточных труб зависит от многих факторов:
  - ❖ гормональной функции яичников
  - ❖ введённых экзогенно гормонов
  - ❖ полноценности всех слоёв стенки маточной трубы
  - ❖ состояния кровоснабжения и иннервации внутренних половых органов

**Таким образом, нарушение нормального механизма транспортировки оплодотворённой яйцеклетки может привести к внематочной беременности.**

# КЛИНИЧЕСКАЯ КАРТИНА

- С клинической точки зрения выделяют:
  - ❖ **прогрессирующую** трубную беременность
  - ❖ **нарушенную** трубную беременность:
    - ✓ разрыв маточной трубы
    - ✓ трубный аборт
  
- При **прогрессирующей** трубной беременности общее состояние, как правило, удовлетворительное.
  
- При **нарушенной** трубной беременности состояние пациентки зависит от величины кровопотери и может быть **удовлетворительным, средней тяжести и тяжёлым**.



# КЛИНИЧЕСКАЯ КАРТИНА

## **Характерные жалобы при внематочной беременности:**

- ❖ **задержка менструации (73%)**
- ❖ **кровянистые выделения из половых путей (71%)**
- ❖ **боли различного характера и интенсивности (68%)**
- ❖ **сочетание трёх симптомов (52%)**
- ❖ **тошнота (48%)**
- ❖ **иррадиация боли в поясничную область, прямую кишку, внутреннюю поверхность бедра (32%)**

# ДИАГНОСТИКА

- ❑ Информативными методами в диагностике внематочной беременности являются:
  - ❖ определение  $\beta$ -субъединицы хорионического гонадотропина в сыворотке крови
  - ❖ трансвагинальное УЗИ
  - ❖ лапароскопия
- ❑ Для ранней диагностики проводят:
  - ❖ трансвагинальное УЗИ
  - ❖ определение уровня  $\beta$ -ХГЧ в сыворотке крови
- ❑ Комбинация трансвагинального УЗИ и определения уровня  $\beta$ -ХГЧ позволяет диагностировать беременность у 98% больных с **3-й нед. беременности.**
- ❑ Ультразвуковая диагностика внематочной беременности включает в себя измерение толщины эндометрия, соногистерографию, цветовое доплеровское картирование.
- ❑ Беременность в маточном углу может быть заподозрена при асимметрии матки, асимметричной позиции плодного яйца, выявленных при УЗИ.

# Основные ультразвуковые критерии внематочной беременности и их частота

- ❑ неоднородные придатковые структуры и свободная жидкость в брюшной полости (26,9%)
- ❑ неоднородные придатковые структуры без свободной жидкости (16%)
- ❑ эктопически расположенное плодное яйцо с живым эмбрионом (с признаками сердцебиения) (12,9%)
- ❑ эктопически расположенный эмбрион (сердцебиение не определяется) (6,9%).

## Типы эхографической картины полости матки при внематочной беременности (по результатам УЗИ):

- ❖ I - утолщенный от 11 до 25 мм эндометрий без признаков деструкции;
- ❖ II - полость матки расширена, переднезадний размер 10-26 мм, содержимое в основном жидкостное, неоднородное за счёт сгустков крови и отторгнутого в различной степени гравидарного эндометрия;
- ❖ III - полость матки сомкнута, М-эхо в виде гиперэхогенной полоски 1,6- 3,2 мм.

# Варианты течения внематочной беременности

- Прогрессирующая трубная беременность
- Разрыв маточной трубы
  - Трубный аборт
- Шеечная беременность

# Прогрессирующая трубная беременность

- ❑ **Внематочная беременность вызывает в организме женщины **такие же изменения, как и маточная:****

  - ❖ **задержку менструации**
  - ❖ **нагрубание молочных желёз**
  - ❖ **появление молозива**
  - ❖ **тошноту**
  - ❖ **извращение вкуса.**

- ❑ **Определяется цианоз преддверия влагалища, слизистой оболочки влагалища и шейки матки.**
- ❑ **Матка **увеличивается** в размерах, размягчается, слизистая оболочка матки трансформируется в децидуальную оболочку.**
- ❑ **В яичнике формируется **жёлтое тело беременности, иммунологическая реакция** на беременность **положительная.****
- ❑ **Постановка прогрессирующей трубной беременности в **ранние сроки** исключительно **трудна.****

# Прогрессирующая трубная беременность

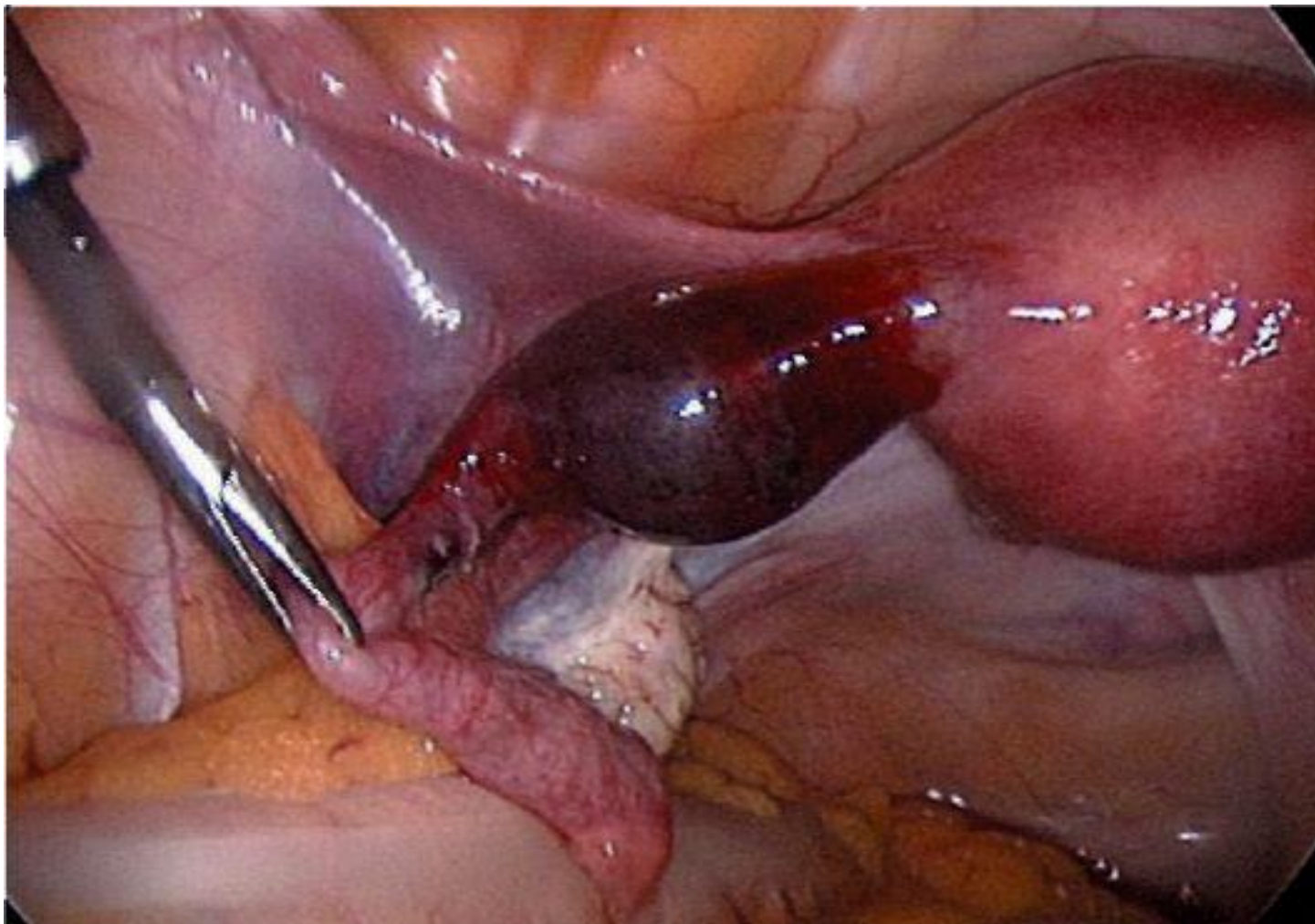
## □ Признаки, характерные больше для внематочной беременности, чем для маточной:

- ❖ содержание хорионического гонадотропина несколько ниже, чем при маточной беременности аналогичного срока
- ❖ увеличение размеров матки не соответствует предполагаемому сроку беременности
- ❖ в области придатков пальпируют болезненное опухолевидное образование «тестоватой» консистенции.

## □ Достоверные диагностические признаки:

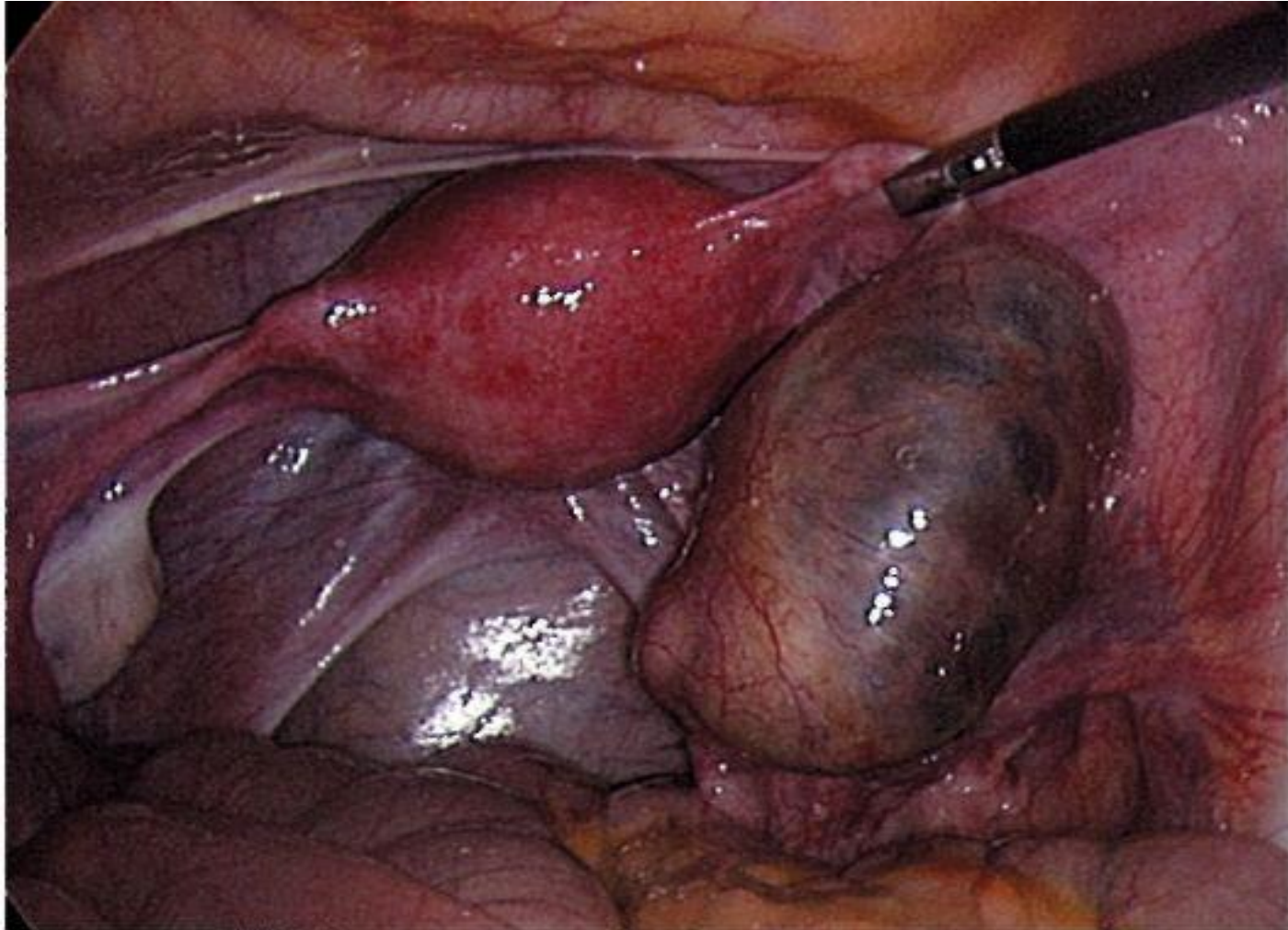
- ❖ УЗИ (определение плодного яйца в трубе)
- ❖ лапароскопия

# Локализация плодного яйца в истмическом отделе маточной трубы (лапароскопия)





# Локализация плодного яйца в ампулярном отделе маточной трубы (лапароскопия)



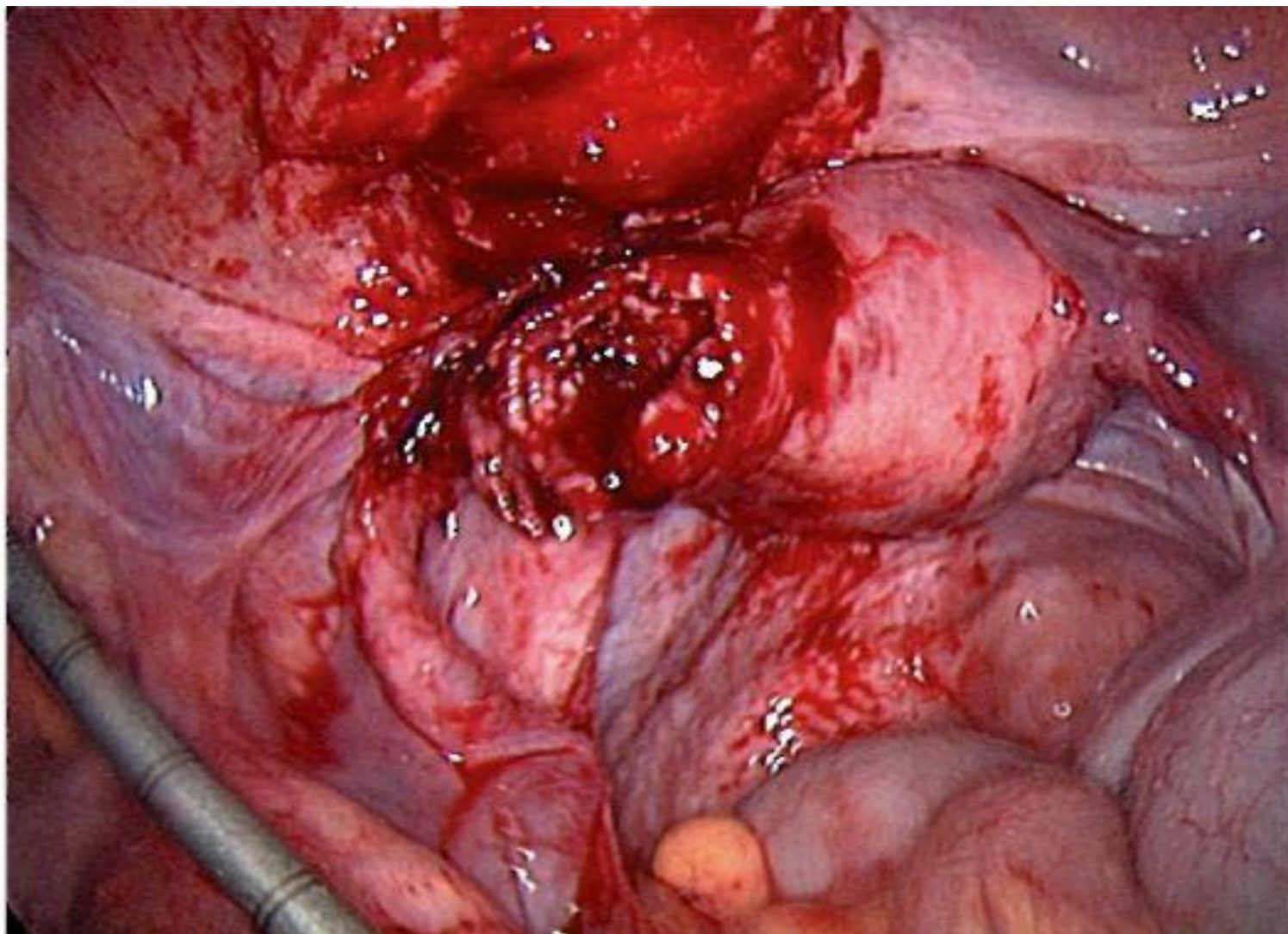


# Разрыв маточной трубы

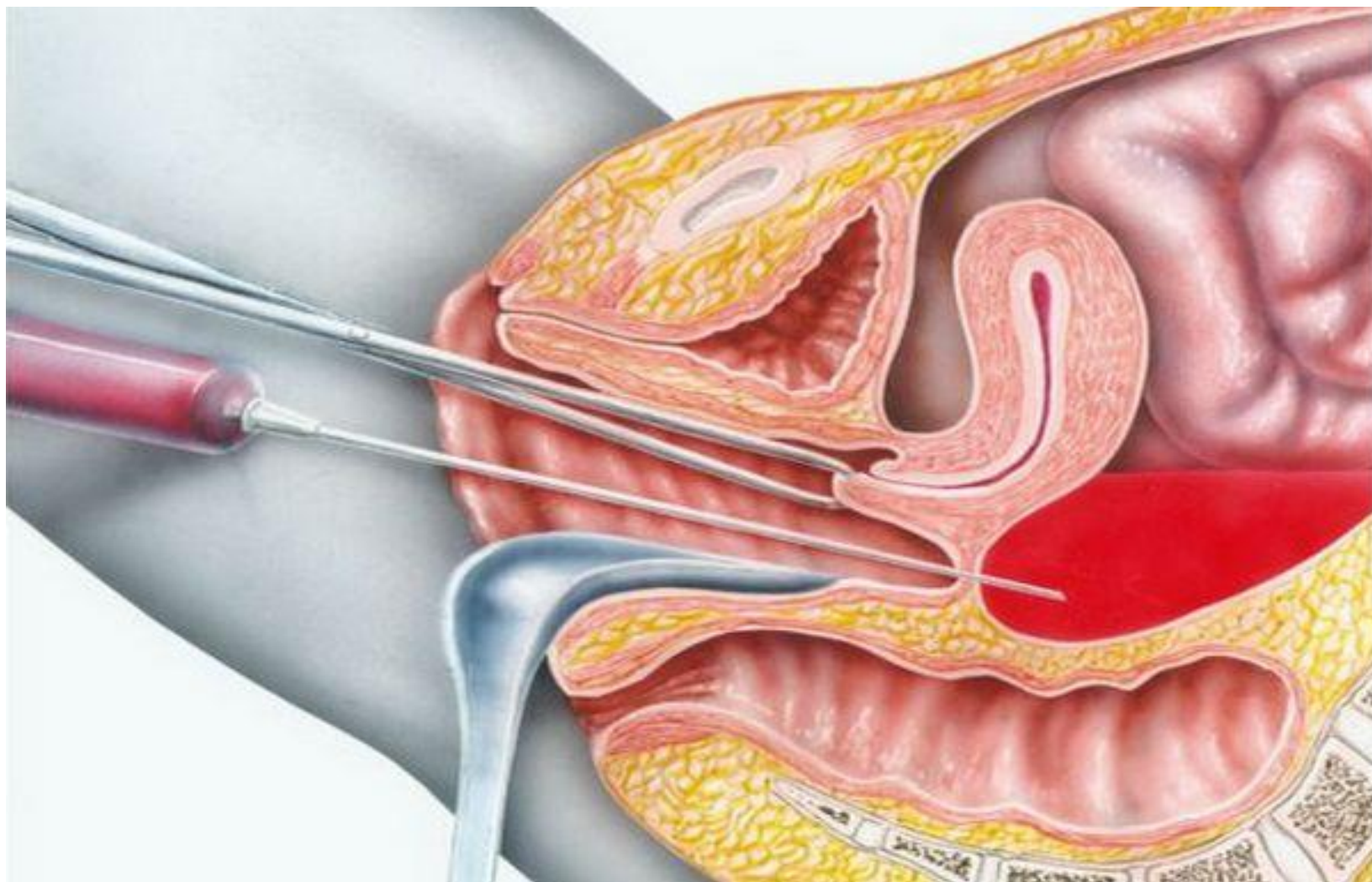
## Клиническая картина острого кровотечения:

- ❖ внезапный приступ острой боли внизу живота с иррадиацией в прямую кишку,
- ❖ появляются холодный пот, бледность, даже возможна кратковременная потеря сознания, снижение АД.
- ❖ пульс становится **слабым и частым**.
- ❖ **френикус-симптом** положительный (болезненность при надавливании между ножками грудино-ключично-сосцевидной мышцы в надключичной области, в проекции диафрагмального нерва на шее), если в брюшной полости имеется не менее 500 мл крови, появляются симптомы раздражения брюшины.
- ❖ **нависание** заднего свода, его болезненность при пальпации.
- ❖ информативный диагностический тест — **кульдоцентез**.
- ❖ тяжесть состояния больной обусловлена **объёмом кровопотери**.
- ❖ геморрагический шок II-III степени — показание к лапаротомии.

# Разрыв угла матки при локализации плодного яйца в интрамуральном отделе (лапароскопия)



# Кульдоцентез



# Трубный аборт (ТА)

❖ Клиника складывается из сочетания объективных и субъективных **признаков беременности** и **симптомов прервавшейся беременности**:

- Обычно после небольшой задержки менструации появляются **схваткообразные, периодически повторяющиеся приступы боли внизу живота**, чаще односторонние.
- Из половых путей появляются **скудные тёмно-кровянистые выделения**, обусловленные отторжением децидуальной оболочки матки.
- ТА протекает **длительно**, часто без **острых клинических проявлений**.



# Трубный аборт (ТА)

- В начале заболевания **кровь** при отслойке плодного яйца из маточной трубы поступает в брюшную полость **небольшими порциями**, не вызывая **резких перитонеальных симптомов** и **анемизации** больной.
- Однако **лабильность пульса и АД**, особенно при перемене положения тела, — достаточно характерный признак.
- Дальнейшая клиника ТА определяется **повторным кровотечением в брюшную полость**, **образованием позадматочной гематомы** и **анемией**.
- Появляются **симптомы раздражения брюшины**.

# Шеечная беременность

- ❑ Частота шеечной беременности колеблется от 1 на 2400 до 1 на 50 000 беременностей.
- ❑ Считается, что её риск повышают предшествующий аборт или кесарево сечение, синдром Ашермана, ММ и ЭКО.

## ❑ **Ультразвуковые признаки шеечной беременности:**

- ❖ отсутствие плодного яйца в матке или ложное плодное яйцо
- ❖ гиперэхогенность эндометрия (децидуальная ткань)
- ❖ неоднородность миометрия
- ❖ матка в виде песочных часов
- ❖ расширение канала шейки матки
- ❖ плодное яйцо в канале шейки матки
- ❖ плацентарная ткань в канале шейки матки
- ❖ закрытый внутренний зев

# ДИФФЕРЕНЦИАЛЬНАЯ ДИАГНОСТИКА

- ❑ **Прогрессирующую трубную беременность дифференцируют с:**
  - ❖ маточной беременностью ранних сроков
  - ❖ дисфункциональным маточным кровотечением
  - ❖ хроническим воспалением придатков матки
- ❑ **Прерывание беременности по типу разрыва трубы дифференцируют с:**
  - ❖ апоплексией яичника
  - ❖ перфорацией язвы желудка и 12-перстной кишки
  - ❖ разрывом печени и селезёнки
  - ❖ перекрутом ножки кисты или опухоли яичника
  - ❖ острым аппендицитом
  - ❖ острым пельвиоперитонитом
- ❑ **Беременность, прервавшаяся по типу разрыва внутреннего плодместилища (трубный аборт), необходимо дифференцировать с:**
  - ❖ абортом
  - ❖ обострением хронического сальпингоофорита
  - ❖ дисфункциональным маточным кровотечением
  - ❖ перекрутом ножки опухоли яичника
  - ❖ апоплексией яичника
  - ❖ острым аппендицитом

# ДИФФЕРЕНЦИАЛЬНАЯ ДИАГНОСТИКА

- Для дифференциальной диагностики **неразвивающейся или прерывающейся маточной беременности и внематочной беременности проводят выскабливание полости матки:**
  - ❖ при внематочной беременности в соскобе определяется **децидуальная ткань без ворсин хориона**, феномен Ариас-Стеллы (гиперхромные клетки в эндометрии)
  - ❖ при прерывающейся маточной беременности в соскобе имеются **остатки или части плодного яйца, элементы хориона.**



# ЛЕЧЕНИЕ

**□ Цель лечения:** устранение внематочной беременности.

## **Показания к госпитализации:**

- ❖ **Задержка менструации, наличие кровянистых выделений из половых путей и боли внизу живота различного характера и интенсивности с возможной иррадиацией (в бедро, в паховую область, задний проход).**
  - ❖ **Задержка менструации, отсутствие кровянистых выделений из половых путей и положительные результаты ХГЧ в крови независимо от наличия или отсутствия ультразвуковых признаков внематочной беременности.**
- Основной метод лечения внематочной беременности — хирургический.**

# Хирургическое лечение

- ❑ Внедрение в практику лапароскопической хирургии привело к снижению количества лапаротомических операций по поводу внематочной беременности от общего числа оперативных вмешательств.
- ❑ Объём оперативного вмешательства (**туботомия** или **тубэктомия**) в каждом случае решается индивидуально.

## **При решении вопроса о возможности проведения органосохраняющей операции необходимо учитывать следующие факторы:**

- ❖ характер оперативного доступа (лапароскопия или лапаротомия)**
- ❖ желание пациентки иметь беременность в будущем**
- ❖ морфологические изменения в стенке трубы («старая» внематочная беременность, истончение стенки трубы на всём протяжении плодовместилища)**
- ❖ повторная беременность в трубе, ранее подвергнутой органосохраняющей операции**
- ❖ локализация плодного яйца в интерстициальном отделе маточной трубы**
- ❖ выраженный спаечный процесс органов малого таза**
- ❖ эктопическая беременность после реконструктивно-пластических операций на маточных трубах по поводу трубно-перитонеального бесплодия**

# Основные операции на трубах при эктопической беременности

## Сальпинготомия

### □ Условия:

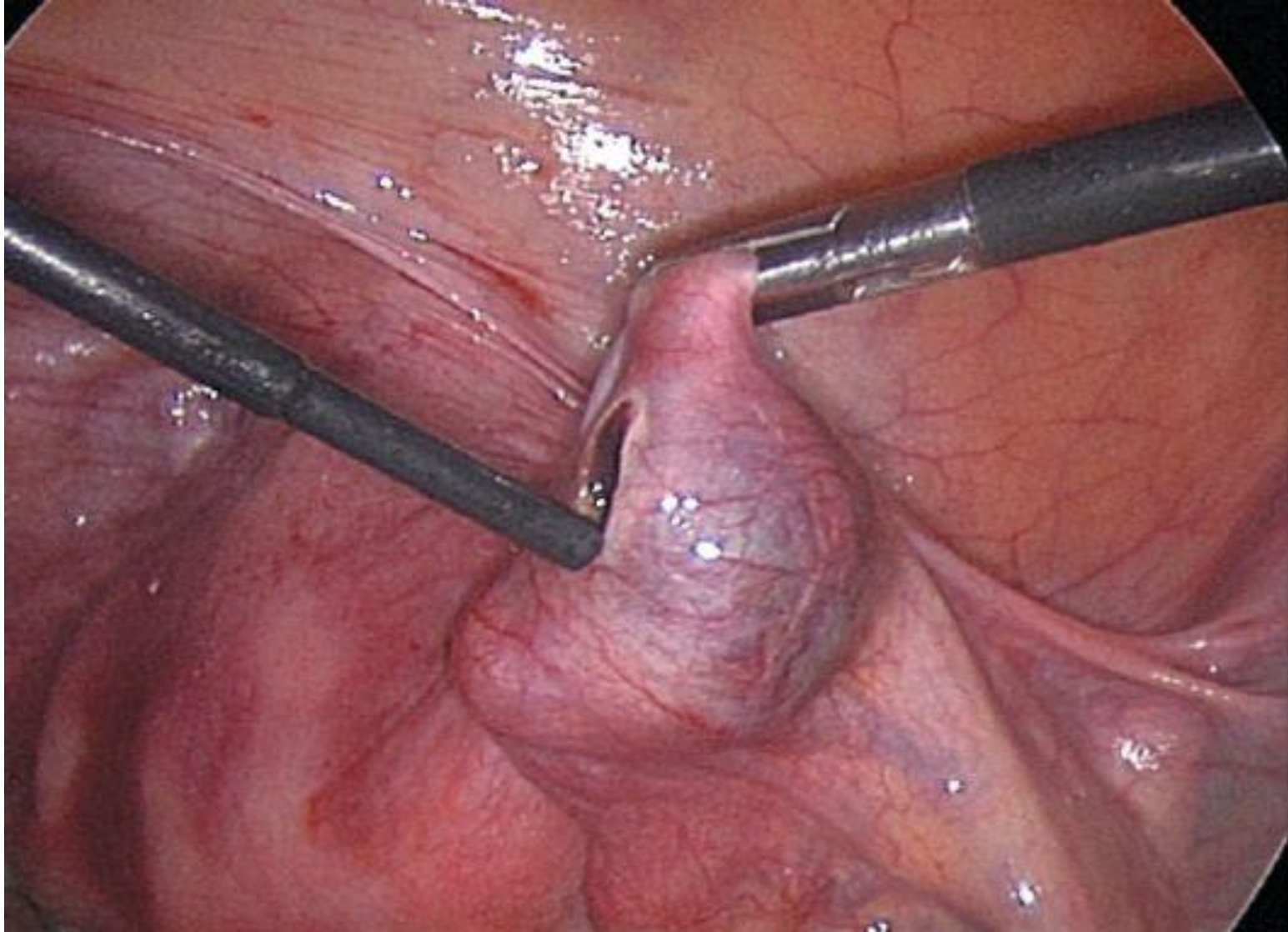
- ❖ сохранение фертильности
  - ❖ стабильная гемодинамика
  - ❖ размер плодного яйца менее 5 см
  - ❖ плодное яйцо расположено в ампулярном, инфундибулярном или истмическом отделе.
- Выдавливание плодного яйца производят при его локализации в фимбриальном отделе трубы.
- Рассечение маточного угла производят при локализации плодного яйца в интерстициальном отделе трубы.

## Сальпингэктомия

### □ Показания:

- ❖ содержание ХГЧ более 15 000 МЕ/мл;
- ❖ эктопическая беременность в анамнезе;
- ❖ размер плодного яйца более 5 см.

# Туботомия (лапароскопия)



# Профилактика. Скрининг.

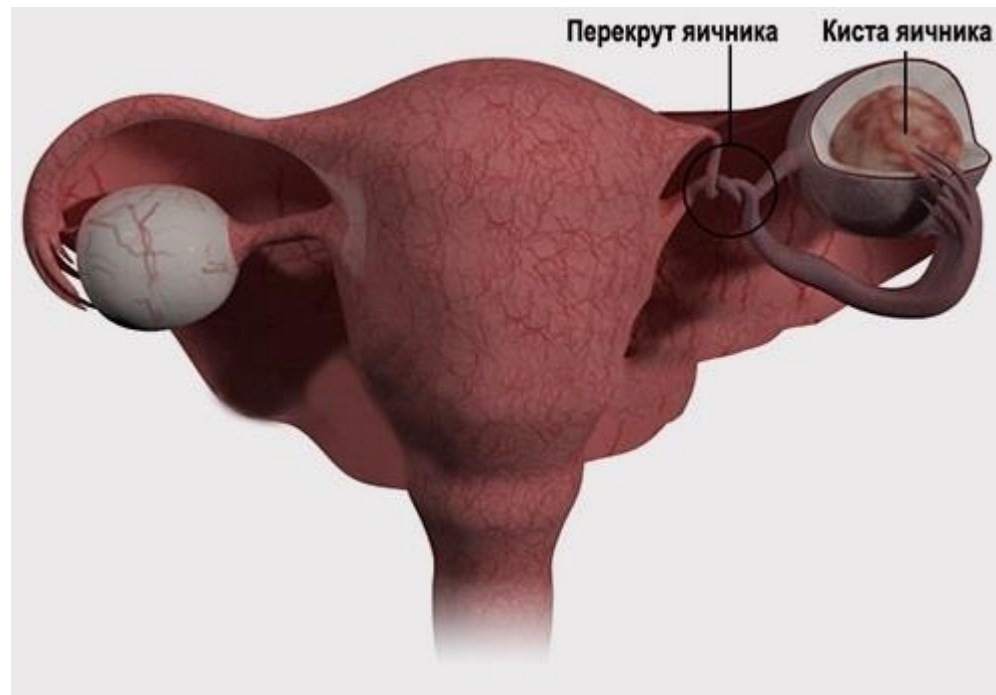
## **ПРОФИЛАКТИКА**

- ❑ На уровне женской консультации показано выявление женщин группы риска:
  - ❖ с хроническими воспалительными заболеваниями придатков матки
  - ❖ с дисфункцией яичников
  - ❖ с трубно-перитонеальным бесплодием
  - ❖ имеющих в анамнезе внематочную беременность

## **СКРИНИНГ**

- ❑ При задержке менструации, отсутствии или наличии кровянистых выделений из половых путей показано:
  - ❖ определение  $\beta$ -ХГЧ в крови
  - ❖ проведение трансвагинального УЗИ.

# ПЕРЕКРУТ НОЖКИ ОПУХОЛИ ЯИЧНИКОВ (ПРИДАТКОВ МАТКИ)



# ПЕРЕКРУТ НОЖКИ ОПУХОЛИ ЯИЧНИКОВ (ПРИДАТКОВ МАТКИ)

**Опасная патология, которая сопровождается нарушением кровоснабжения яичника.**

**Синонимы: нарушение кровоснабжения опухоли или опухолевидного образования яичника.**

- ❑ **Анатомическая ножка** опухоли состоит из: растянутой подвешивающей связки яичника (воронко-тазовой связки), собственной связки яичника и мезоооария. В ножке образования яичника проходят кровеносные сосуды, питающие опухоль (яичниковая артерия, анастомоз её с маточной артерией), а также лимфатические сосуды и нервы.
- ❑ **Хирургическая ножка** представляет собой, помимо анатомической ножки, перерастянутую маточную трубу.



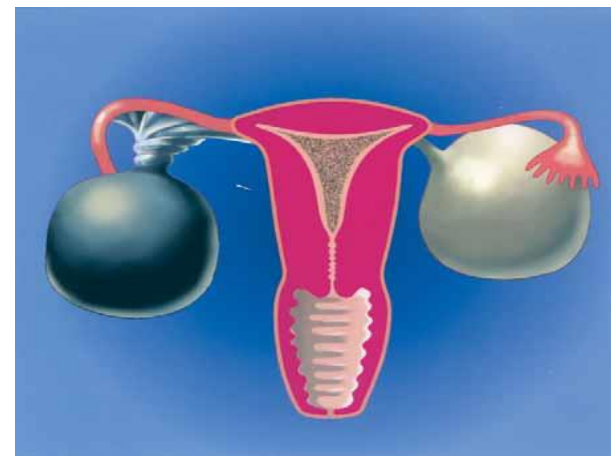
## **ЭПИДЕМИОЛОГИЯ**

- ❖ **Перекрут придатков матки в структуре острых гинекологических заболеваний встречается редко (7%).**
- ❖ **Наиболее часто встречается перекрут ножки яичникового образования.**

## **КЛАССИФИКАЦИЯ**

- ❖ **Перекрут ножки опухоли яичника бывает:**
  - ✓ **полным (360° и более)**
  - ✓ **неполным (до 360°)**

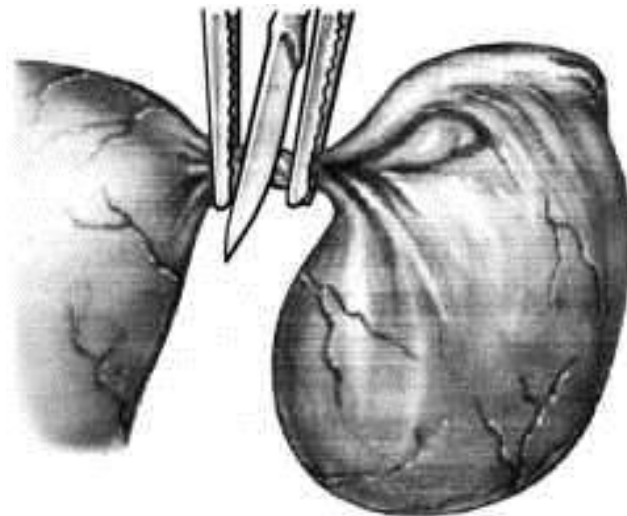
# ЭТИОЛОГИЯ



- ❑ Причиной перекрута может быть наличие опухоли или опухолевидного образования яичника на ножке.
- ❑ Перекрут ножки опухоли иногда связан с резкими движениями, переменой положения тела, физическим напряжением.
- ❑ Это осложнение чаще возникает у девочек и девушек.
- ❑ Нередко перекрут ножки кистомы яичника происходит во время беременности или в послеродовом периоде.

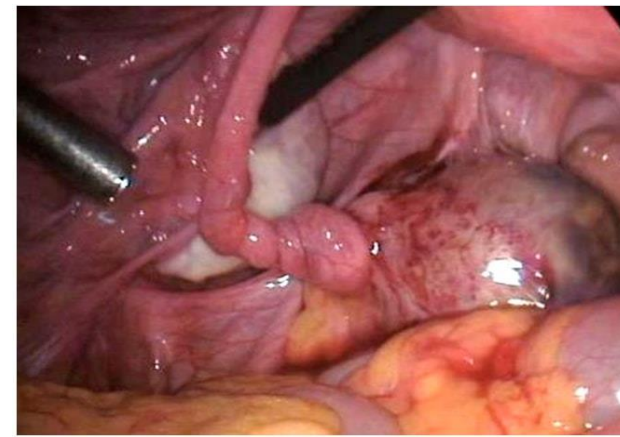
# ПАТОГЕНЕЗ

- ❑ В перекрут вовлекаются также ветви маточной артерии, питающие яичник, и яичниковая артерия вместе с сопровождающими их венами.
- ❑ В опухоли нарушается кровообращение, затем возникает некроз, асептическое воспаление, распространяющееся на брюшину.



# КЛИНИЧЕСКАЯ КАРТИНА

- ❑ **Выраженность клинических проявлений заболевания определяется:**
  - ❖ степенью перекрута (полный или неполный)
  - ❖ жёсткостью перекрута
  
- ❑ **Для полного перекрута ножки опухоли характерна клиническая картина острого живота:**
  - ❖ внезапное возникновение резких болей
  - ❖ напряжение передней брюшной стенки
  - ❖ положительный симптом Щёткина-Блюмберга
  - ❖ нередко наблюдается тошнота или рвота
  - ❖ парез кишечника
  - ❖ задержка стула, реже понос
  - ❖ повышенная температура тела
  - ❖ частый пульс
  - ❖ бледность кожи и слизистых
  - ❖ холодный пот



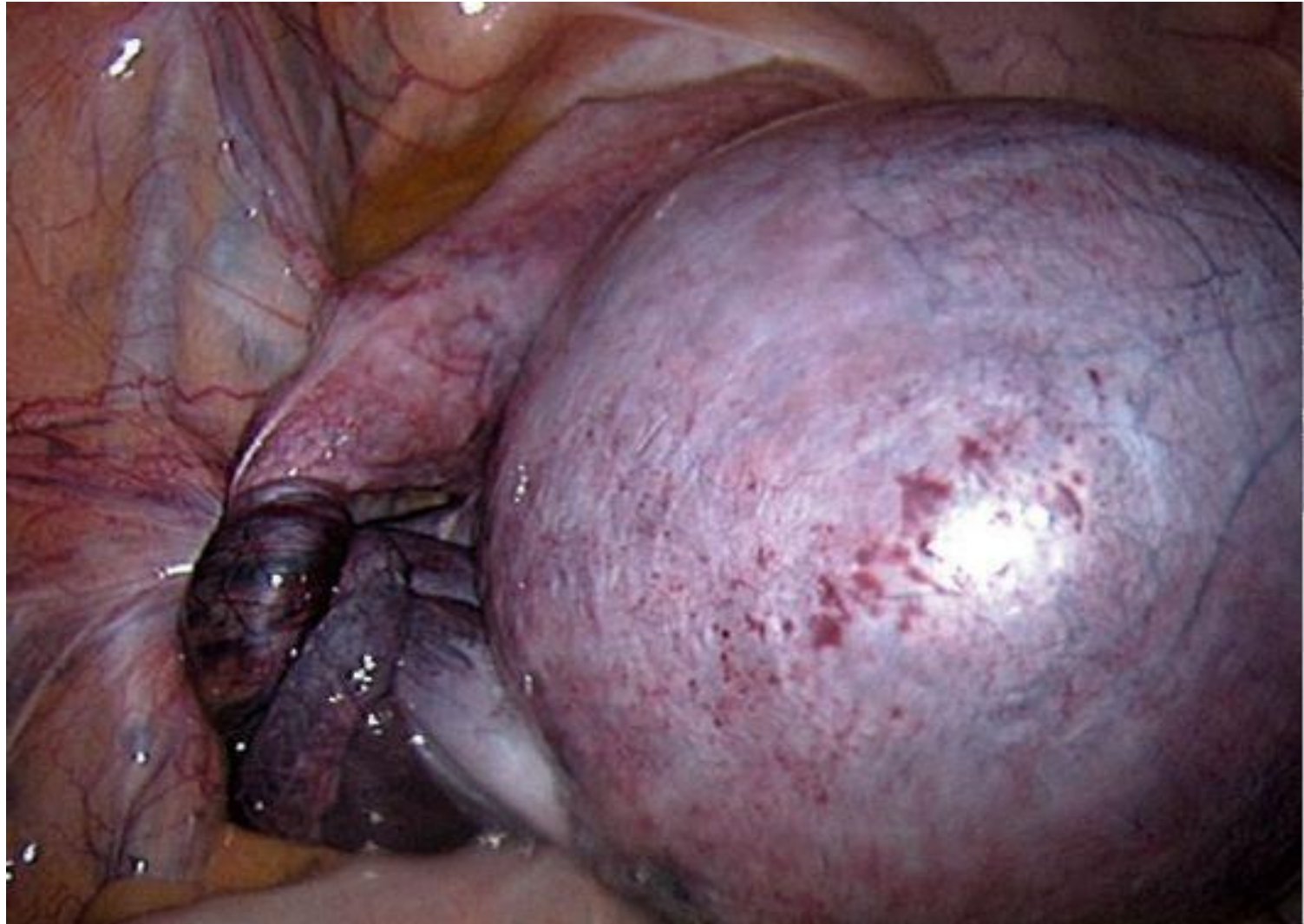
# КЛИНИЧЕСКАЯ КАРТИНА

- ❑ При **влагалищном исследовании** обнаруживают опухоль в области придатков матки, попытки смещения её вызывают резкую боль.
- ❑ **Характерные клинические симптомы** встречаются не у всех больных с указанной патологией:
  - ❖ постепенное нарастание болевого синдрома — 70%
  - ❖ тошнота и рвота — 50%
  - ❖ дизурические расстройства и дисфункция кишечника — 33%
  - ❖ кровянистые выделения из половых путей — 21%
  - ❖ при влагалищном исследовании у 90% больных определяется образование тугоэластической консистенции не более 7-8 см, резко болезненное при исследовании.
- ❑ Трудности в диагностике возникают при частичном перекруте ножки опухоли, у беременных, пожилых и девочек, когда клиническая картина менее выражена.

# ДИАГНОСТИКА

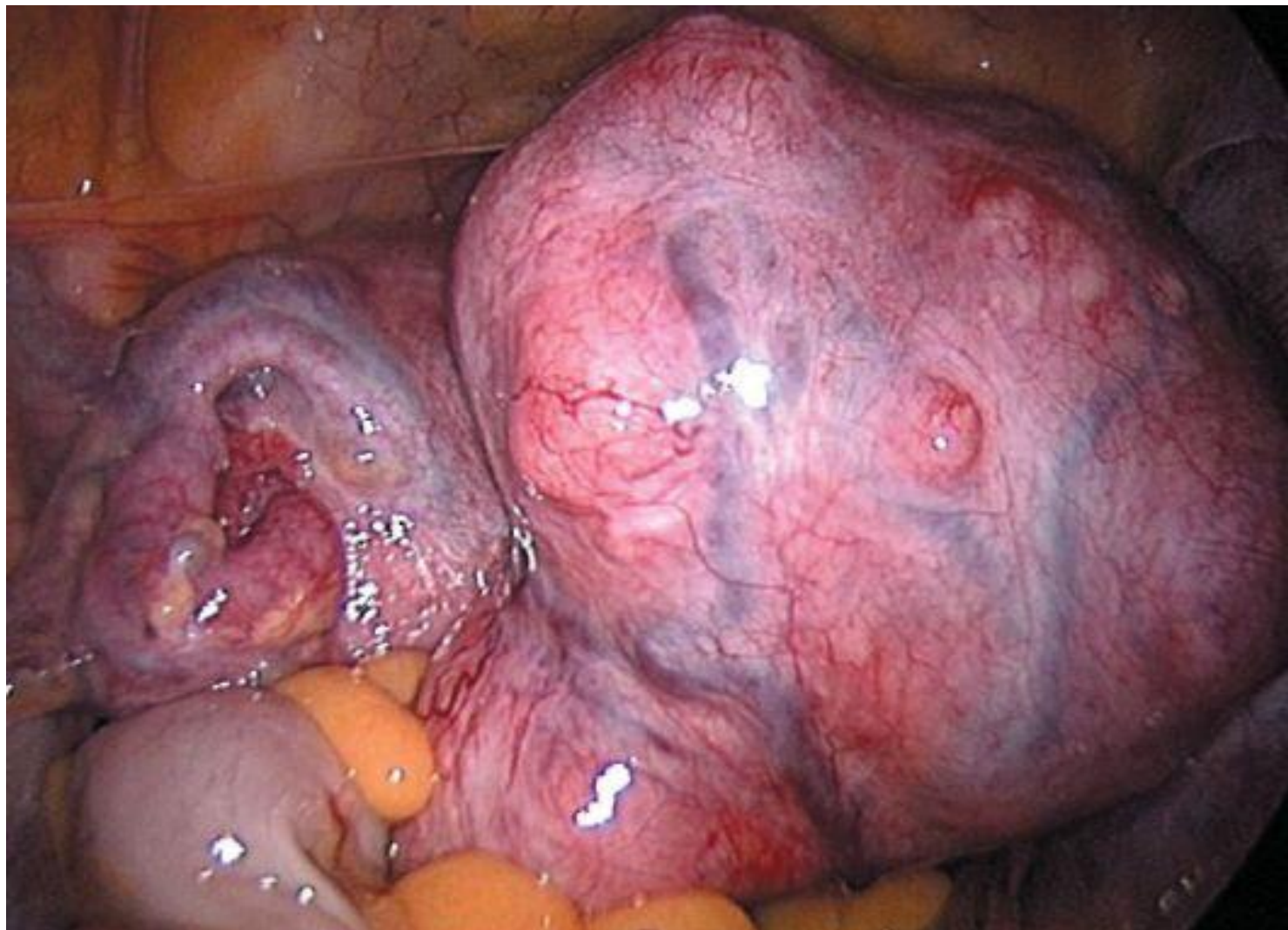- ❑ **Характерные жалобы**
- ❑ **Данные анамнеза**
- ❑ **Результаты объективного обследования и дополнительных методов (УЗИ органов малого таза, лапароскопия):**
  - ❖ **общее состояние удовлетворительное или средней тяжести**
  - ❖ **пульс учащён**
  - ❖ **АД, как правило, в норме**
  - ❖ **кожа бледная**
  - ❖ **температура повышена до субфебрильных или фебрильных цифр**
  - ❖ **холодный пот**
  - ❖ **язык суховат, обложен беловатым налётом**
  - ❖ **живот напряжён, несколько вздут, резко болезненный, больше на стороне поражения**
  - ❖ **симптомы раздражения брюшины различной степени выраженности.**
- ❑ **При общеклиническом лабораторном исследовании в крови определяют: лейкоцитоз, возможен сдвиг формулы влево, повышение СОЭ.**
- ❑ **Ультразвуковая диагностика:**
  - ❖ **у 87,1% больных позволяет выявить наличие опухоли в яичнике**
  - ❖ **при перекруте ножки контуры опухоли несколько размыты**
  - ❖ **в 89,0% отмечено утолщение стенки кисты вплоть до появления двойного контура, указывающего на отёк капсулы.**
- ❑ **Лапароскопия**

# Перекрут ножки образования яичника (лапароскопия)





# Перекрут миоматозного узла (лапароскопия)





# Дифференциальная диагностика

- ❑ Учитывая клинику острого живота при полном перекруте ножки опухоли яичника, дифференциальную диагностику чаще всего необходимо проводить с:
  - ❖ **нарушенной внематочной беременностью**
  - ❖ **острым аппендицитом**
    - большое диагностическое значение имеют тщательно собранный анамнез, признаки беременности, картина внутреннего кровотечения, кровянистые выделения из половых путей, положительная реакция на хорионический гонадотропин.
  
- ❑ При частичном перекруте ножки опухоли яичника необходимо дифференцировать перекрут яичника от **острого сальпингоофорита**:
  - общие симптомы этих заболеваний: боли внизу живота, постепенное нарастание болевого синдрома, повышение температуры тела, результаты осмотра и пальпации живота, увеличение количества лейкоцитов в крови.
  - установить правильный диагноз помогают гинекологическое исследование, эхография и лапароскопия.
  - учитывая характерную клинику острого живота, обязательна консультация хирурга.

# ЛЕЧЕНИЕ

## Цели лечения:

- ❖ Восстановление топографии яичника и маточной трубы при сохранённом кровоснабжении в маточной трубе и яичнике.
- ❖ Удаление придатков матки при нарушенном их кровоснабжении и подозрении на некроз тканей.

## Показания к госпитализации:

- ❖ При подозрении на перекрут ножки опухоли яичника больная должна быть госпитализирована в гинекологический стационар в экстренном порядке.
- ❖ Амбулаторное наблюдение и лечение таких больных недопустимо.

# Методы лечения

- До недавнего времени при подозрении на перекрут ножки опухоли яичника применяли активную тактику ведения больной:
  - ❖ **оперативное лечение** — аднексэктомия лапаротомическим доступом
  - ❖ причём отсечение хирургической ножки должно быть произведено **без предварительного раскручивания**, потому что тромбы, находящиеся в ней, могут отделиться и попасть в общий кровоток.

# Методы лечения

- ❑ В настоящее время лапароскопия — основное диагностическое мероприятие при подозрении на перекрут ножки опухоли яичника. Так как при лапароскопии не представляется возможным оценить внутреннюю структуру новообразования, не нарушая его целостности, рекомендовано использовать **интраоперационное УЗИ**. При малейшем подозрении на малигнизацию — перейти на лапаротомию.
- ❑ Во время лапароскопии — проводится **деторсия** (раскручивания ножки кисты и восстановление топографии яичника).
  - ❖ манипуляцию производят при наполнении малого таза и брюшной полости **тёплым** (40-42 °С) **изотоническим раствором натрия хлорида**, опухоль всплывает и часто самостоятельно или с помощью атравматических щипцов раскручивается.
  - ❖ если через 10-20 мин происходит **изменение цвета** (исчезновение цианоза, нормализация цвета мезовария), т.е. кровоснабжение в маточной трубе и яичнике восстанавливается, **целесообразно выполнение органосохраняющей операции**.

# Методы лечения

- ❑ При **ретенционном** яичниковом образовании производят **аспирацию содержимого кисты, биопсию её стенки.**
- ❑ При **истинном** характере опухоли яичника выполняют **резекцию яичника**, при **параовариальной кисте** проводят её **энуклеацию.** При отрицательной динамике течения послеоперационного периода производят повторную лапароскопию с **аднексэктомией.**
- ❑ При подозрении на **малигнизацию** опухоли интраоперационно показано цитологическое исследование мазков-отпечатков для решения вопроса об объёме оперативного вмешательства.

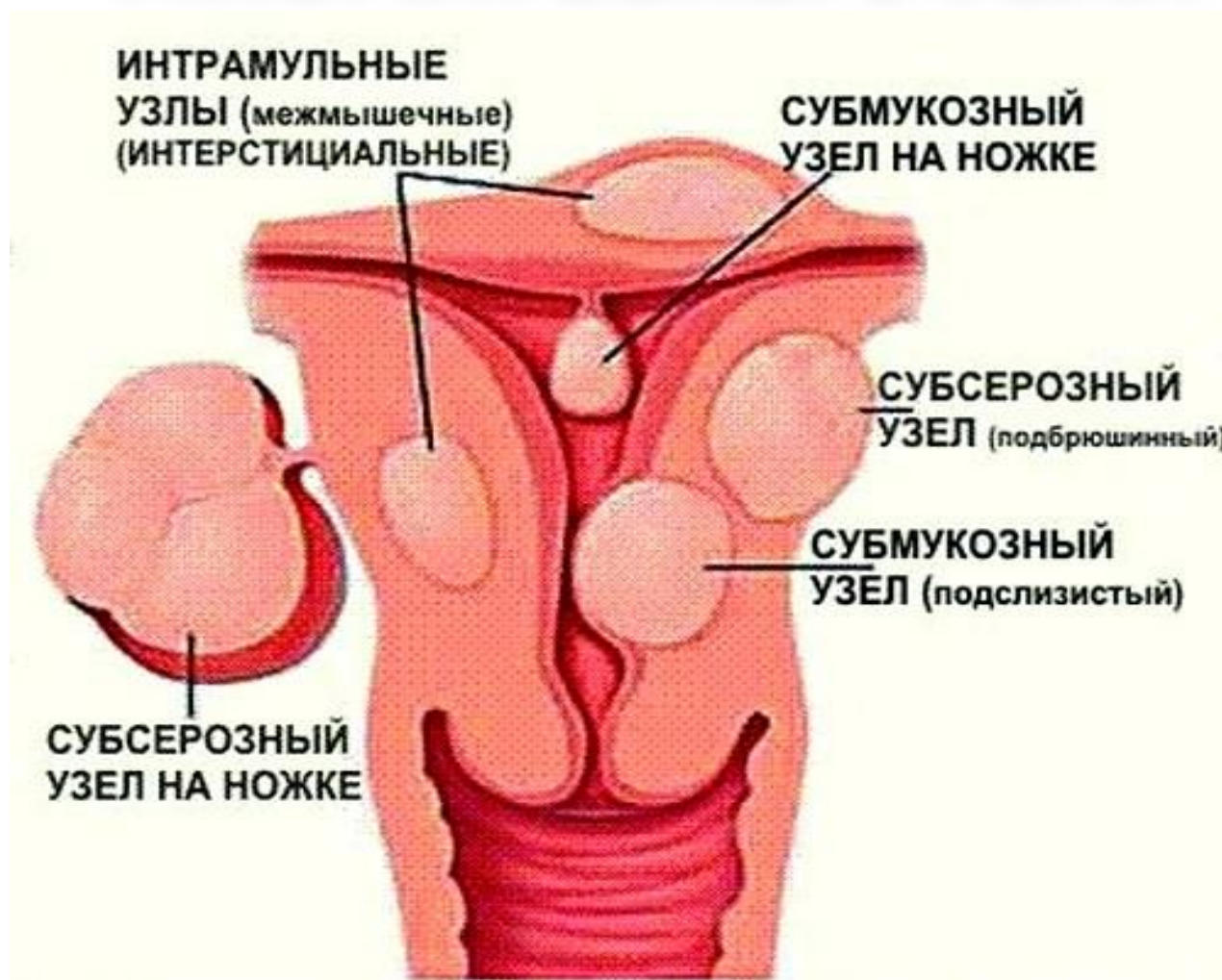## **ПРОФИЛАКТИКА**

- ❖ На уровне амбулаторно-поликлинического звена ежегодные гинекологические осмотры всех женщин с обязательным УЗИ органов малого таза.
- ❖ Раннее выявление и своевременное лечение опухолей и опухолевидных образований яичника.
- ❖ Санитарно-просветительная работа среди населения с привлечением средств массовой информации (брошюры, буклеты, статьи в популярных газетах и журналах, теле- и радиопередачи).

## **СКРИНИНГ**

- ❖ Рекомендуется ежегодное УЗИ органов малого таза для ранней диагностики опухолей и опухолевидных образований яичника.

# НАРУШЕНИЕ КРОВΟΣНАБЖЕНИЯ МИОМАТОЗНОГО УЗЛА



# НАРУШЕНИЕ КРОВОСНАБЖЕНИЯ МИОМАТОЗНОГО УЗЛА

- ❑ **Миома матки (ММ)** — доброкачественная опухоль, происходящая из мышечной ткани.
- ❑ **Некроз** — необратимое прекращение жизнедеятельности тканей определённой части живого организма.
- ❑ ММ, даже очень небольших размеров, может деформировать сосуды, обеспечивающие её кровоснабжение, и вызывать омертвление тканей.
- ❑ Ранее применялся термин «нарушение питания узла миомы».



# ЭПИДЕМИОЛОГИЯ

- ❑ Кистозную дегенерацию и некроз обнаруживают в 60% удалённых миоматозных узлов, они возникают вследствие нарушения кровоснабжения миомы.
- ❑ Частота некроза ММ, по данным свободной статистики, составляет около 7%.
- ❑ Узлы опухоли особенно часто некротизируются во время беременности, в послеродовом или послеабортном периодах.

# КЛАССИФИКАЦИЯ

- ❑ В общепринятом смысле классификации не существует.
- ❑ Нарушение кровоснабжения узла миомы может возникнуть вследствие:
  - ❖ перекрута ножки субсерозного миоматозного узла
  - ❖ ишемии интерстициального узла больших размеров
  - ❖ быстрого роста интерстициального узла

/венозный застой и множественное тромбообразование в интерстициальных узлах/

# ЭТИОЛОГИЯ

- ❑ ММ, даже очень небольших размеров, может **деформировать сосуды**, обеспечивающие кровоснабжение эндометрия, вызвать его **некроз**.
- ❑ Субсерозные узлы обычно связаны с телом матки широким основанием, но иногда растут непосредственно под брюшиной, соединяясь с маткой **тонкой ножкой**; такие узлы очень подвижны и легко подвергаются **перекручиванию**.
- ❑ Нарушение кровоснабжения в миоматозных узлах объясняется в основном механическими факторами: **перекрут, перегиб, сдавление опухолью**.
- ❑ Однако нельзя не учитывать особенности гемодинамики в период беременности. У больных с ММ во время беременности отмечают:
  - значительное **снижение кровотока в матке**, особенно выраженное в области межмышечного узла,
  - **повышение сосудистого тонуса**, преимущественно в сосудах малого калибра,
  - выраженное **затруднение венозного оттока, снижение скорости кровенаполнения** артериального и венозного русла.

# ПАТОГЕНЕЗ

- ❑ При нарушении кровоснабжения узла миомы в нем происходят различные дистрофические процессы:
  - ❖ отёк
  - ❖ некроз
  - ❖ кровоизлияние
  - ❖ гиалиновое перерождение
  - ❖ дегенерация
- ❑ Особое значение имеет образование участков некроза (разновидности):
  - ❖ сухой тип
  - ❖ влажный тип
- ❑ К асептическому некрозу почти всегда присоединяется инфекция, проникающая в узел гематогенным или лимфогенным путём. Инфицирование миоматозных узлов представляет большую опасность вследствие реальной возможности **разлитого перитонита и генерализованной инфекции (сепсис)**.

# КЛИНИЧЕСКАЯ КАРТИНА

- Клинические проявления нарушения кровоснабжения узла зависят от **степени нарушения**. При **остром** развитии заболевания отмечают:
  - ❖ боли внизу живота
  - ❖ субфебрильную температуру
  - ❖ при влагалищном исследовании определяют увеличенную и болезненную матку.
  
- Подобные осложнения возникают, как правило, при **больших размерах** миоматозных узлов.

# КЛИНИЧЕСКАЯ КАРТИНА

- ❑ При перекруте ножки подбрюшинного миоматозного узла возникают **симптомы острого живота**:
  - ❖ боли внизу живота
  - ❖ тошнота, рвота
  - ❖ повышение температуры тела
  
- ❑ Некроз миомы обычно сопровождают:
  - ❖ острые боли в животе
  - ❖ напряжение передней брюшной стенки
  - ❖ повышение температуры тела
  - ❖ тошнота, рвота
  - ❖ нарушение стула и мочеиспускания
  - ❖ при влагалищном исследовании определяют наличие в матке миоматозных узлов, один из которых резко болезнен при пальпации

# ДИАГНОСТИКА

- ❑ **Жалобы больных**
- ❑ **Данные анамнеза**
- ❑ **Данные объективного обследования, результатов лабораторных и дополнительных методов исследования:**
  - ❖ **состояние больной удовлетворительное или средней тяжести**
  - ❖ **кожа бледная**
  - ❖ **выраженная тахикардия**
  - ❖ **АД в пределах нормы**
  - ❖ **живот напряжённый, резко болезненный, вздут,**
  - ❖ **присутствуют симптомы раздражения брюшины различной степени выраженности**
  - ❖ **в крови: повышенное количество лейкоцитов, сдвиг лейкоцитарной формулы влево и увеличение СОЭ**
  - ❖ **УЗИ органов малого таза и лапароскопия.**

# УЗИ. Лапароскопия.

## ❑ **Данные ультразвукового сканирования вместе с доплерографией:**

- ❖ миоматозный узел содержит кистозные полости, участки разной эхогенности, нарушен кровоток внутри узла и близлежащих участков миометрия;
  - ❖ к наиболее характерным акустическим признакам следует отнести:
    - увеличение размеров матки, особенно переднезаднего размера;
    - деформацию контуров ММ и появление в ней структур округлой или овальной формы, характеризующихся меньшей эхогенностью и звукопроводимостью;
  - ❖ при отёке внутренняя структура узла становится гетероэхогенной, эффект «поглощения» исчезает и вместо него, как правило, появляется эффект «усиления»; при подобном эхографическом изображении часто возникают ошибки в дифференциации маточных и придатковых образований;
  - ❖ в случае некротических изменений в миоме эхографическая картина меняется ещё существенно: внутри опухоли определяются отдельные эхопозитивные и эхонегативные участки, представляющие собой зоны некроза, звукопроводимость за ними возрастает.
- ## ❑ **Лапароскопия позволяет не только уточнить диагноз, но и обеспечить доступ хирургического лечения.**



# Дифференциальная диагностика

- **Миоматозные узлы** с дегенерацией более тёмной синюшно-багровой окраски, с кровоизлияниями и участками белого цвета. Брюшина, покрывающая эти узлы, тусклая.
  
- **Дифференциальную диагностику** проводят:
  - ❖ с апоплексией яичника (болевая форма)
  - ❖ внематочной беременностью
  - ❖ острым аппендицитом
  - ❖ с ОВЗПМ, особенно с осложнёнными формами (гнойные tuboовариальные образования, пиосальпинкс, пиоовар).
  
- Учитывая клинику острого живота, больные должны быть осмотрены хирургом.

# ЛЕЧЕНИЕ

- ❑ **Цель лечения** - ликвидация нарушений кровоснабжения узла ММ.
- ❑ **Показание к госпитализации в экстренном порядке** - подозрение на нарушение кровоснабжения узла миомы.
- ❑ **Основной метод** лечения хирургический.
- ❑ **Немедикаментозные методы** лечения не проводятся.
- ❑ **Лечение оперативное**, проводится лапаротомическим или лапароскопическим доступом:
  - ❖ выбор доступа определяется квалификацией хирурга и техническим обеспечением операционной
  - ❖ объём оперативного вмешательства зависит от многих факторов:
    - ✓ возраста больной
    - ✓ реализации репродуктивной функции
    - ✓ размеров
    - ✓ локализации
    - ✓ количества миоматозных узлов
  - ❖ в зависимости от клинической ситуации и возраста больной решение принимают в пользу **органосохраняющей операции**.

# ЛЕЧЕНИЕ

## При некрозе миоматозного узла:

- ❖ **консервативная миомэктомия не показана**, т.к. в послеоперационном периоде могут возникнуть тяжёлые осложнения:
  - расхождение швов на матке
  - нагноение
  - перитонит
- ❖ производят **ампутацию** или **экстирпацию матки с трубами**.
- ❖ **консервативную миомэктомию** можно проводить лишь в исключительных случаях у молодых бездетных женщин в условиях интенсивной антибактериальной терапии.

# **ПРОФИЛАКТИКА**

- ❑ **Профилактика нарушения кровоснабжения миоматозного узла матки заключается:**
  - ❖ **в своевременной его диагностике**
  - ❖ **рациональном лечении**
  - ❖ **выявлении показаний к хирургическому лечению в плановом порядке**

# **СКРИНИНГ**

- ❑ **Проведение трансвагинального УЗИ 2 раза в год у женщин высокого риска и 1 раз в год у практически здоровых женщин.**